

Maladie de Mondor

Rapport de 6 cas

L. Schmutz, J. Laroche, C. Gay

Institut du sein, Hôpital Nord Franche – Comté / Belfort – France

SFSPM 10/11/2021

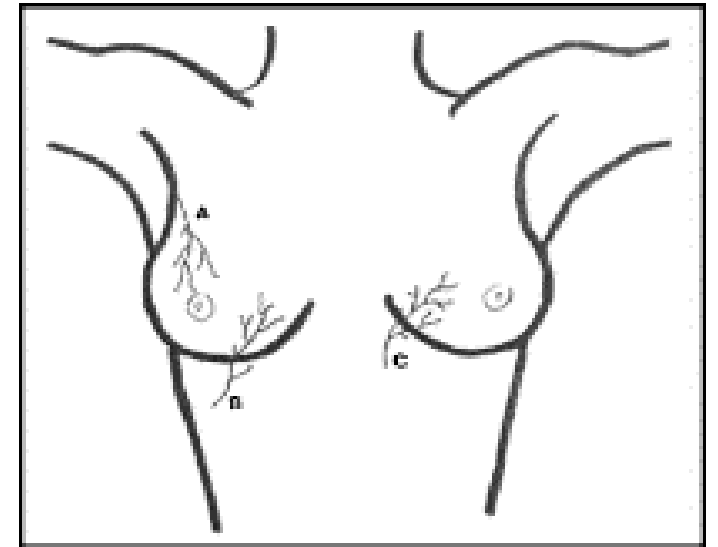


Conflits d'intérêts

- Pas de conflit d'intérêt à déclarer

Introduction

- Thrombophlébite superficielle veine paroi thoracique
- Cordon induré +/- inflammatoire +/- douloureux
- Incidence : 0,07% à 0,96%
- Multiples étiologies : 45% idiopathiques, 20% iatrogènes, 22% traumatiques et 5% en lien avec le cancer du sein ¹



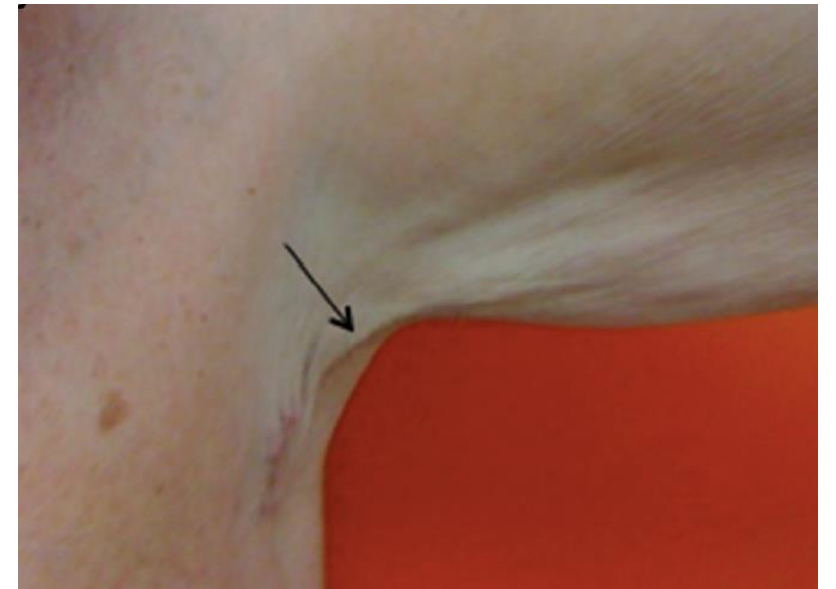2

(1) Amano M et al, Mondor's Disease : A Review of the Literature, Intern Med Tokyo Jpn, 2018

(2) Quéhé P et al, Mondor's disease, report on three cases and literature review, J Mal Vasc, 2009

Introduction

- Syndrome de la corde axillaire ^{3,4}
- Thrombose lymphatique
- Incidence : > 50% après curage axillaire ^{3,4}



5

(3) Koehler LA et al, Axillary web syndrome following breast cancer surgery: symptoms, complications, and management strategies. Breast Cancer Dove Med Press, 2019

(4) Dinas K et al, Axillary web syndrome: Incidence, pathogenesis, and management, 2019

(5) Bourguignon et al, Syndrome de la corde axillaire après chirurgie ganglionnaire dans un contexte de mélanome : 5 cas. Ann Dermatol Vénérologie, 2015

Cas : dans un contexte de cancer du sein

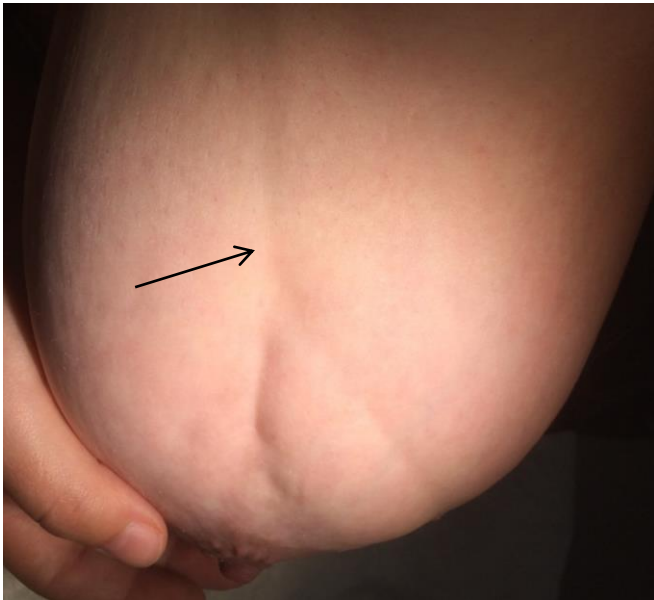

Figure 1 : Maladie de Mondor de la **veine thoracique latérale**

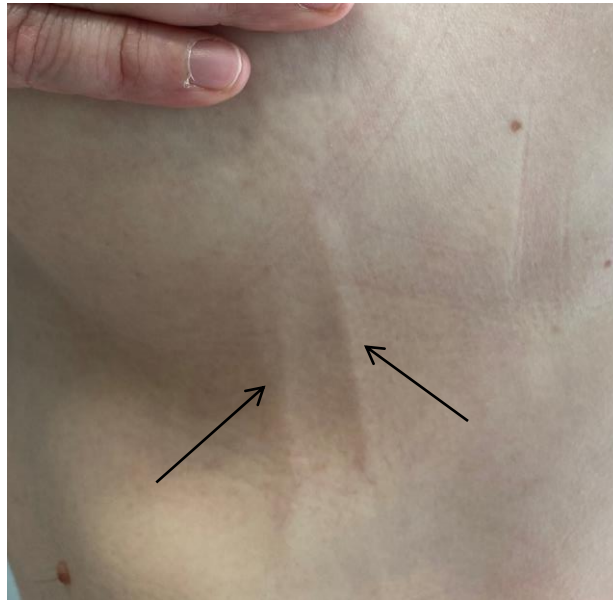


Figure 2 : Maladie de Mondor de la **veine thoraco épigastrique gauche**

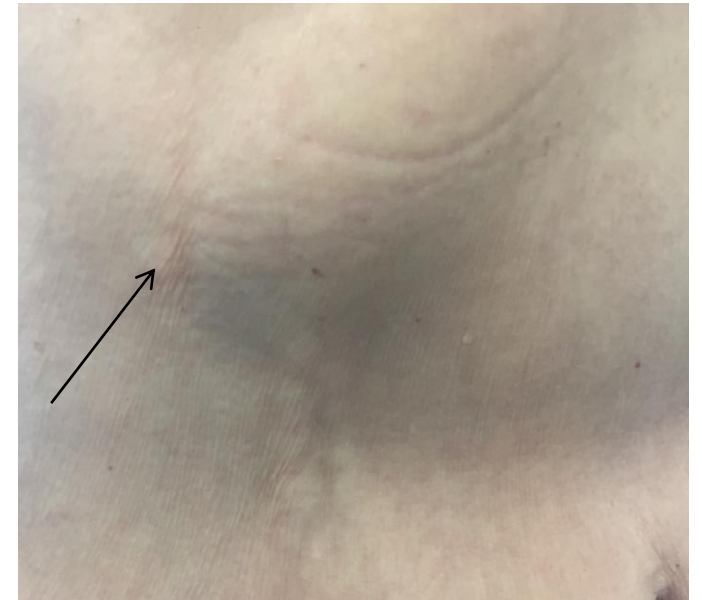


Figure 3 : Maladie de Mondor de la **veine épigastrique supérieure**

Cas : hors contexte carcinologique

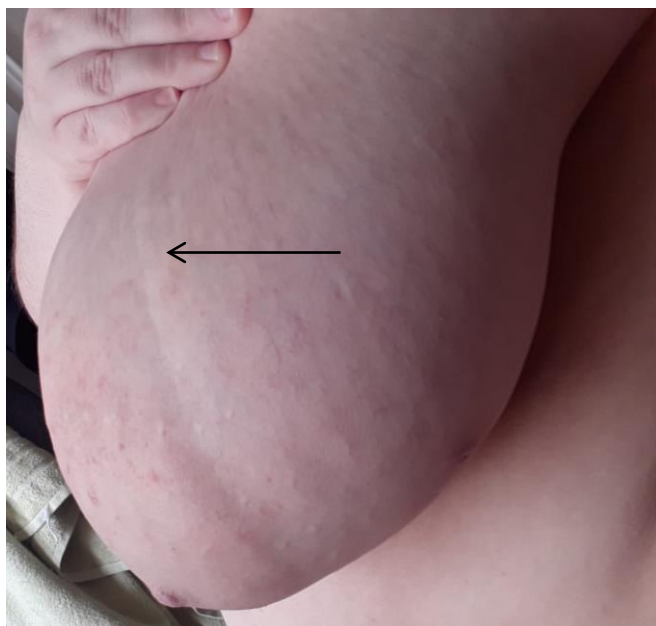
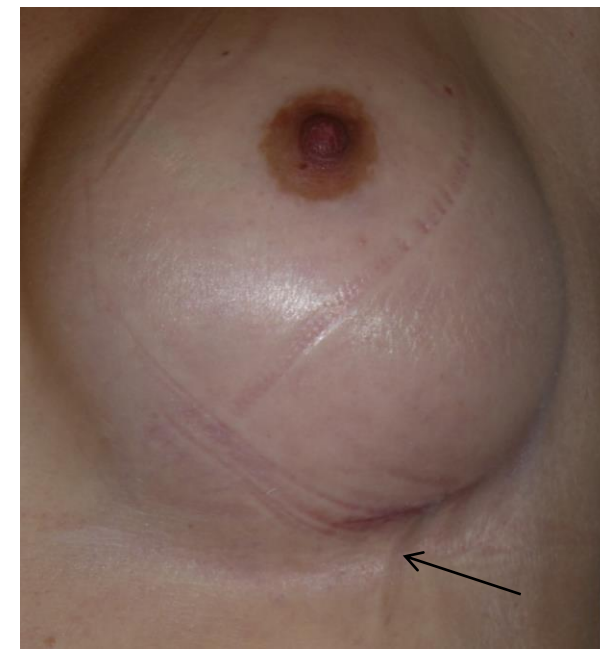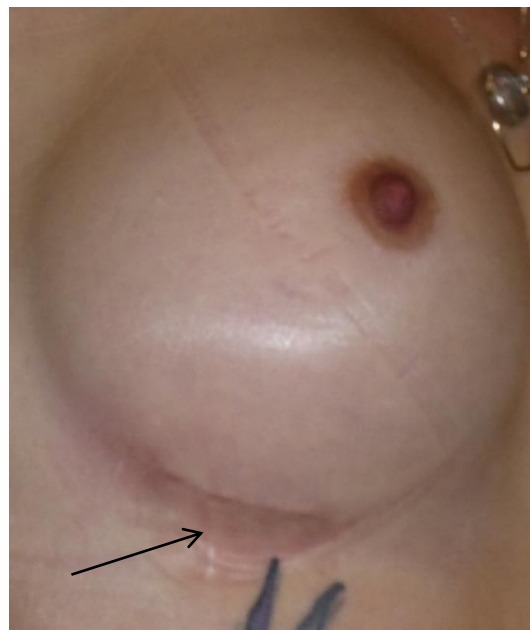


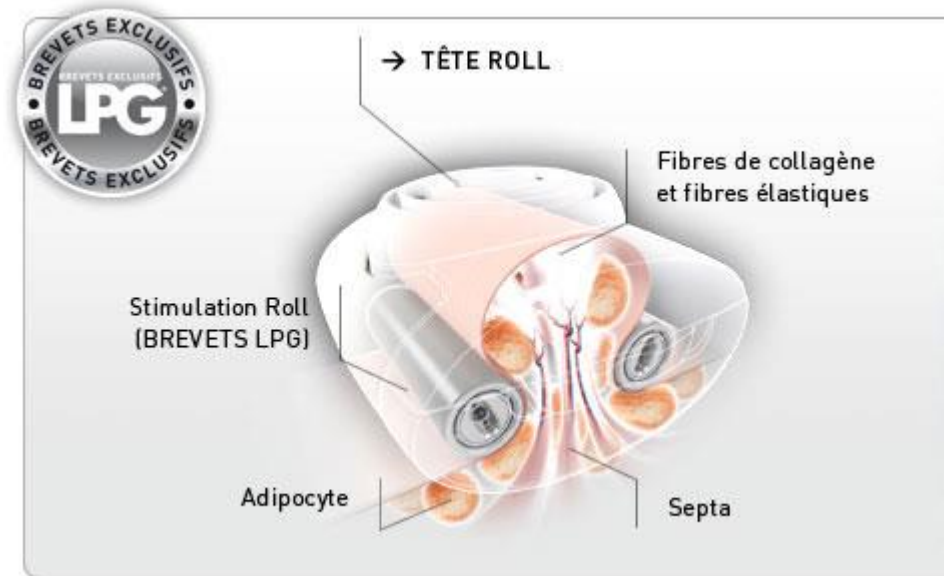
Figure 4 : Maladie de Mondor de la veine thoracique latérale



Figures 5 et 6 : Maladie de Mondor bilatérale de la veine thoraco épigastrique droite et gauche

Technique LPG®

- Massage mécanique par deux rouleaux mobiles motorisés ; technique de type **palpé – roulé** et d'étirements myofasciaux ⁶
- Effet **positif** (LPG® +/- technique massage myofascial) rapporté dans 2 études ^{5, 6}



(5) Bourguignon et al, Syndrome de la corde axillaire après chirurgie ganglionnaire dans un contexte de mélanome : 5 cas. Ann Dermatol Vénérologie, 2015

(6) Lhoest et al, La maladie de Mondor : une complication de la chirurgie mammaire. Ann Chir Plast Esthét 2005

Conclusion

- **Absence** de recommandation de pratique clinique
- **Multipl**es traitements : AINS, HBPM, massage / endermologie type LPG[®], chirurgie
- HBPM : **hors recommandations 2019**⁷ de la prise en charge de la maladie thromboembolique veineuse chez l'adulte

(7) Sanchez O et al, *Recommandations de bonne pratique pour la prise en charge de la maladie veineuse thromboembolique chez l'adulte*, 2019