

## LA TUBERCULOSE MAMMAIRE chez un homme de 55 ans: à propos d'un cas

R.GRAICHI – K.BELKHARROUBI- Y.IKKACHE- Z.GUEZZEN- B.KRELIL

Service de Chirurgie Générale et Cancérologie - CHU Oran

### Résumé:

La tuberculose mammaire a été décrite pour la première fois par Cooper en 1829, comme étant une «tumeur mammaire froide». à ce jour seuls 725 cas ont été recensés. elle est souvent prise aussi bien cliniquement que mammographiquement pour une lésion cancéreuse, dont la confirmation diagnostique ne peut être portée que par les examens anatomo-pathologiques et bactériologiques

### Matériel et méthode :

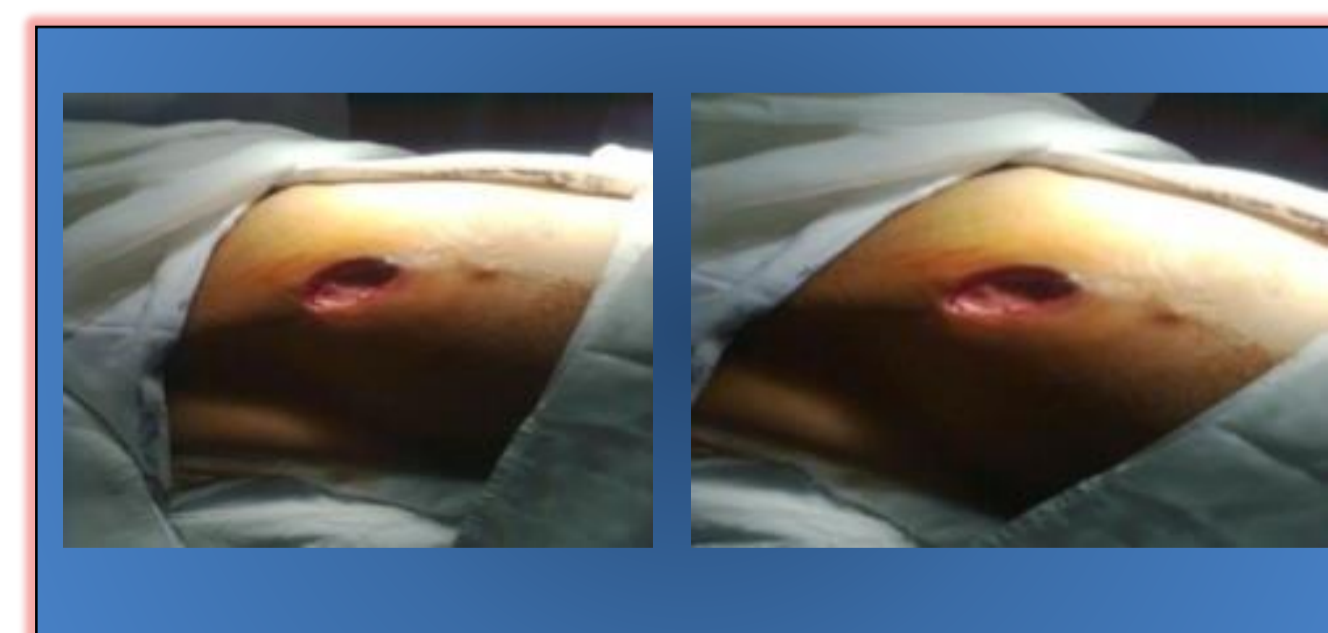BA452/11, 55 ans, ouvrier, marié et père de 4 enfants, originaire et habitant en milieu rural, sans antécédents particuliers s'est présenté à la consultation pour une tumeur du sein droit apparue 4 mois auparavant et augmentant progressivement de volume sans écoulement mamelonnaire.

L'examen clinique a retrouvé un sein gauche tumoral avec une masse prenant pratiquement toute la glande mammaire, fistulisée et des adénopathies axillaires évoquant en premier un cancer du sein évolué, le sein droit était sans anomalie de même que le reste de l'examen clinique.

### Résultats :

La mammographie et l'échographie ont conclu à un processus tumoral fortement suspect du sein. Une cytoponction mammaire n'a pas montré de cellules suspectes. La biopsie du sein a objectivé des lésions spécifiques de tuberculose folliculo-caséuse. La radiographie du thorax était normale et aucune autre localisation tuberculeuse ne pouvait être suspectée cliniquement.

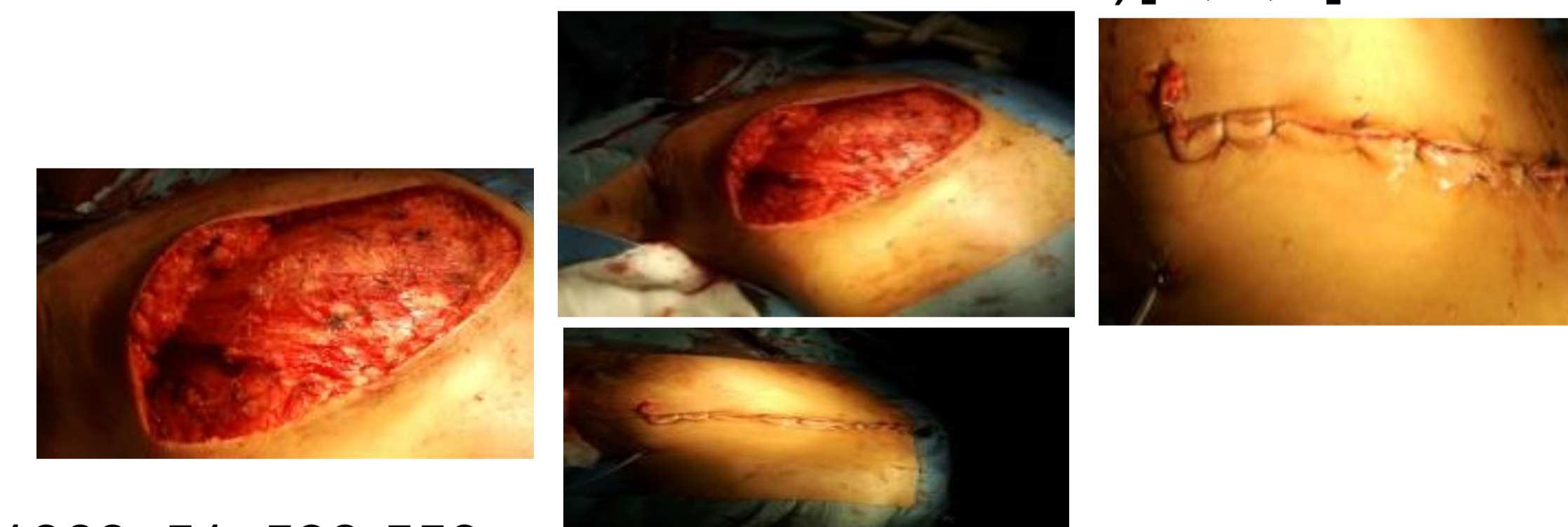
Une chirurgie a été réalisée (mastectomie) et une antibiothérapie spécifique à base de rifampicine, isoniazide et pyrazinamide pendant six mois. L'évolution était satisfaisante sans séquelles.



### Discussion :

Décrite en 1829 par Sir Asley Cooper [1,5], elle demeure exceptionnelle,(0,5%) de la pathologie mammaire) et seuls 21 cas ont été décrits chez l'homme. Même si la forme primitive est plus fréquente (60%) son entité est controversée.

La contamination se fait par des crachats infectés franchissant une peau lésée [2]. Le diagnostic différentiel se fait avec le cancer, l'abcès, la plasmocytose, la granulomatose et le sarcome [2,3,4]. Le traitement est médical, la place de la chirurgie reste limitée au diagnostic (biopsie) et en cas d'échec thérapeutique (résection du nodule, quadrantectomie ou mastectomie si le sein est détruit)[1,5,6].



### Conclusion :

La tuberculose mammaire reste souvent une surprise diagnostique.

C'est une entité qui doit rester présente à l'esprit du clinicien du fait de sa similitude clinique avec le cancer du sein.

Son diagnostic est basé sur une confrontation clinique, radiologique et histologique, la preuve est bactériologique

Le traitement antibacillaire reste l'élément fondamental, La place de la chirurgie est limitée et reste réservée aux échecs du traitement médical ou aux formes totalement destructrices du sein qu'une chirurgie conservatrice n'occupe qu'une place secondaire.

On doit penser au diagnostic de tuberculose mammaire dans notre pays malgré sa rareté et son aspect séméiologique trompeur

### Références :

- 1.DUBEY M.N., AGARWAIS. Tuberculose of the breast. J. Indian Med Association, 1968, 51, 538-559
- 2.DUCROZ B., NAEL C.M, GAUTIER G. Tuberculose mammaire bilatérale : un cas. J. Gynecol. Obstet. Biol. Reprod., 1992, 25, 484-488
- 3.ROY PM., CORNU P., LEBAS FX, BERTRAND G. BERGERE A. Une cause rare de tuméfaction pseudo-néoplasique du sein : la tuberculose mammaire. Rev. Med. Interne, 1996, 17, 173-175.
- 4.SELLAMI D., BAATI S., BOUZID F., CHAABOUNI M., REKIK S. La tuberculose mammaire. A propos de 2 cas rares. Rev. Fr. Gynecol. Obstét., 1996, 91, 12, 619-621
- 5.CS. WEBSTER .Tuberculosis of breast. Am. J.Surg 1939, 557-562
- 6.DALLI M, HSSAIDA R, HAD A - Tuberculose mammaire primaire. Presse Med 2001; 30 : 431-433